ISSN 0451-307X

昭和29年9月1日創刊　昭和29年10月25日　第3種郵便物認可
令和2年8月25日発行（毎月1回発行）第67巻第8号（通巻792号）

漢方の臨床

Journal of Kampo Medicine

Published by The Association of East-Asian Medicine

8

第67巻・第8号

2020

〔主な内容〕

〔口絵〕　目でみる漢方史料館(384) …… 小曽戸　洋 …… 774
巻頭言 …… 並木　隆雄 …… 783
清肺排毒湯による新型コロナ感染症の治療経験 …… 渡辺賢治 他 …… 785
新型コロナウイルス感染症と断捨離について …… 織部　和宏 …… 791
新型コロナを含め、今後も出現すると思われる新型ウイルスに対する
　免疫機能（免疫力）を高める漢方補剤の活用～未病を治す …… 寺師　碩甫 …… 793
漢方治療の併用で周産期急性化膿性乳腺炎が著効した1例 …… 岸本圭永子 他 …… 797
北里東医研診療録から(195) …… 森裕紀子 他 …… 805
飯塚病院　月曜カンファレンス　臨床経験報告会より⑯ …… 矢野博美 他 …… 811
医師・薬剤師リレー治験録(186) …… 斉藤明美 他 …… 817
東洋堂経験余話(326) …… 松本　一男 …… 823
漢方牛歩録(379) …… 中村　謙介 …… 826
会員の独り言　―最近の症例から― …… 三原　孝典 …… 829
中国名医解説(3) …… 小曽戸　洋 …… 836
先哲誕生日＆命日9月編 …… 桒谷　圭二 …… 845
気の漢学における診察と診断についての一考察 …… 柿田秀明 他 …… 851
和田東郭の『蕉窓雑話』を読む(104) …… 奥田隆司 他 …… 855
鍋谷欣市先生のご逝去を悼む …… 並木　隆雄 …… 860
岡西為人博士をご存知ですか？ …… 秋葉　哲生 …… 863
生薬配合の新生面"料理の術で桒甘し" …… 秋葉　哲生 …… 867
新刊紹介『日英対照 漢方用語辞書（基本用語）』 …… 植田　圭吾 …… 869
韓国韓医学通信（第84報） …… 金　成俊 …… 870

〒101-0065
東京都千代田区西神田
2-7-4　島崎ビル

東亜医学協会

http://aeam.umin.ac.jp/
Eメール：domei-toa@nifty.com

電　話 03-3264-8410
FAX 03-3265-5995
振　替 00140-7-119430

漢方治療の併用で周産期急性化膿性乳腺炎が著効した1例

○[1]岸本　圭永子・[2]千福貞博

要旨

急性乳腺炎は臨床症状や局所所見により一般的に診断は容易とされている。しかし、初期対応を誤ると乳腺膿瘍を形成し再発を繰り返す例も少なくない。周産期に発症する急性乳腺炎は比較的まれであるが、今回、重症の周産期急性乳性炎を診療し、これに対して抗生剤と柴苓湯の併用が有用であったと考えられる症例を経験した。症例は27歳、女性、妊娠40週。悪寒戦慄し産婦人科受診。熱発の原因は不明のままであったが、胎児に危機が生じたため緊急入院し帝王切開にて出産とした。出産直後に右乳房痛と発赤が顕著に出現し、周産期急性乳腺炎と診断した。超音波検査にて膿瘍腔が認められなかったため切開・排膿処置を断念し、保存的な抗生剤治療に柴苓湯による漢方治療を付加した。抗生剤単独では解熱傾向がみられなかったが、柴苓湯追加後より鎮痛剤服用回数が減少し、同時に炎症反応の低下を認めた。両剤の服用4日後に無事退院となった。

キーワード：急性乳腺炎、周産期、柴苓湯

緒言

乳腺炎の発症時期として妊娠中や分娩前はまれである。乳腺炎の頻度は授乳婦の約2％と報告がある。[1][2]また、乳腺炎の80％は授乳期に発症するとされている。[3]乳腺炎の診断は臨床症状や局所所見より一般的に容易とされているが、初期対応を誤ると乳腺膿瘍を形成し再発を繰り返す例も少なくない。今回、頻度が稀とされる周産期に発症した急性乳腺炎に対して、抗生剤に加えて柴苓湯を併用したことが有用であったと考えられる症例を経験したため、文献

的考察を加え報告する。

症　例

【症　例】27歳　女性

【主　訴】悪寒戦慄

【既往歴】先天性甲状腺機能低下症

【家族歴】特記なし

【現病歴】妊娠40週。突然に悪寒戦慄が出現し、出産予定の当院産婦人科を受診した。来院時体温：38・5℃。インフルエンザ迅速検査は陰性であった。本検査の判定中（5分間）にも病状は悪化し、体温39・8℃にまで上昇、胎児機能不全が診られたため緊急帝王切開術を施行した。産後の翌日も高熱が持続し、念のためインフルエンザ検査を再度施行したが陰性であった。発熱の原因は不明であったが、細菌感染を疑いセフェム系抗生剤（セファゾリン1g1日2回点滴にて滴下）を開始した。しかし、本剤投与後も高熱は持続した。その後、次第に右乳房痛が出現し、発熱の原因と想定されたため当科（乳腺科）に紹介となった。

【身体所見】身長153cm、体重52・4kg、体温39・3℃、血圧129／66mmHg、脈拍96／分。乳房視診にて右乳房の腫大が著明で発赤を認めた。触診にて熱感・硬結があり、かつ、同部に強度の圧痛を認めた。患側からの乳汁分泌は認めなかった。

【血液生化学検査所見（表1）】白血球数10700／μL、CRP15・18mg／dLであった。

表1　血液生化学所見（乳腺科受診時）

生化学		血算	
総蛋白	5.1 g/dL	赤血球	391 × 104/μL
アルブミン	2.5 g/dL	Hb	11.8 g/dL
AST	29 IU/L	Ht	35.9%
AST	29 IU/L	Ht	35.9%
ALT	18 IU/L	白血球	10,800/μL
γ GTP	8 IU/L	血小板	19.2 × 104/μL
血清アミラーゼ	83 IU/L	炎症反応	
BUN	7.2 mg/dL	CRP	15.18 mg/dL
クレアチニン	0.56 mg/dL		
Na	142 mEq/L		
K	3.2 mEq/L		
Cl	110 mEq/L		

【乳房超音波検査】　右乳腺BCDE領域の皮膚肥厚、間質のエコーレベルの上昇、乳腺間隙を縫うような低エコー部を認めた。しかし、膿瘍を疑う限局性の病変は認めなかった（図1）。右腋窩には炎症反応性のリンパ節腫大（楕円形、辺縁整、内部エコー比較的均一、大きさ25×11㎜、10×7㎜、2個、癒合傾向なし）を認めた。

【漢方医学的所見】　問診にて口渇、食欲不振を認めた。切診で脈候は沈・弦・数。舌候は淡紅色で白膩舌、歯痕あり。腹候は腹力中等、両側に胸脇苦満を認めた。

【臨床経過】　周産期急性化膿性乳腺炎（膿瘍未形成）（perinatal acute purulent mastitis without abscess）と診断し、保存的治療を選択した。この際、授乳を考慮して抗生剤を中止し、漢方薬単独の治療も選択肢とした。しかし、新生児への授乳よりも母体の全身状態改善が喫緊の問題である、という担当産婦人科医の熱望により抗生剤投与と漢方薬の併用となった。セフェム系抗生剤を無効と判断し、内服のキノロン系（レボフロキサシン500㎎、分1）に変更し、東洋医学的所見から柴苓湯エキス顆粒（ツムラ社製、9.8／日分3）を追加処方した。

両剤投与の翌日に乳房熱感が軽減し、乳汁分泌がなかった患側からの乳汁分泌を認めた。鎮痛剤の使用は服用前4回／日あったが、服用後は1回／日と減少した。体温は3日目に一日中37℃台となり、4日目には平熱となって退院とした。併用療法開始7日後の外来受診時には右乳房尾側、すなわち、乳癌取扱い規約のBD領域にわずかの発赤と圧痛を認めるのみとなり、患側乳房の炎症性浮腫は消失し、左右の乳房サイズに差は認めなくなった。血液生化学検査所見では白血球数：7000／μl、CRP：1.47㎎／dlまで改善（図2）。乳房超音波検査で乳腺間隙内の低エコー所見も消失していたため、この時点で抗生剤、漢方薬ともに中止した（図3）。

考　察

西洋医学的に乳腺炎はその発症様式から急性乳腺炎と慢性乳腺炎に大別される。前者の多くは授乳期、ことに産褥期に発症し、乳腺のうっ滞を原因とすることが多い。乳汁うっ滞に細菌感染が加わると化膿性乳腺炎となる。一般に、妊婦は分娩直後より乳汁分泌が見られるが、乳汁分泌が最も盛んになるのは産褥1～2週目である。若い年齢の初産婦においては、乳管の発達が未熟なうえ、授乳、排乳が不慣れであるため、乳汁のうっ滞がさらに起こりやすくなる。症状としては乳房の疼痛や発赤、腫脹などであり、時に発熱や悪寒を伴う。対処としては乳房マッサージ、搾乳、哺乳を十分に行うなど、うっ滞の除去が先決である。

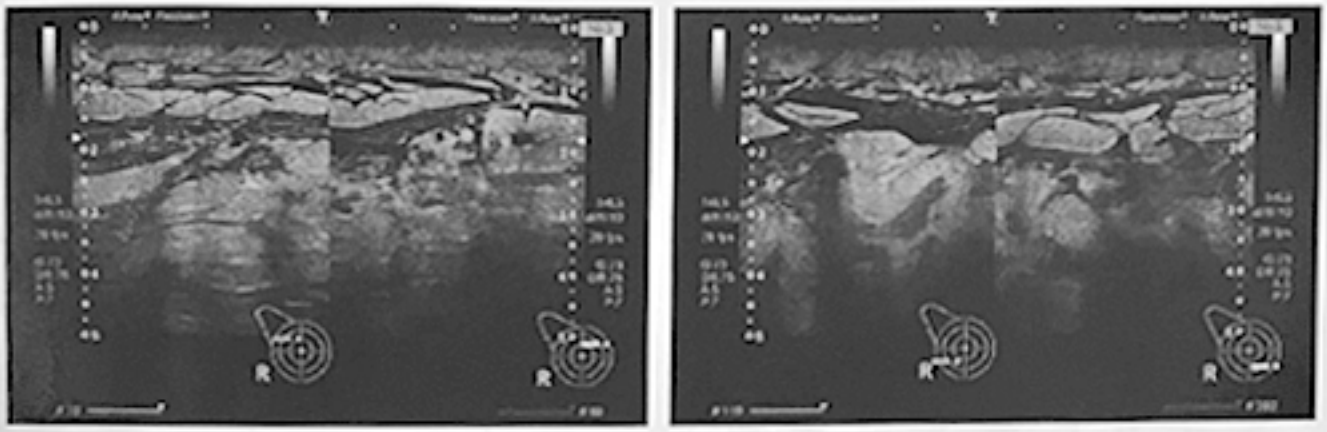

図1　乳腺科受診時　乳腺エコー検査

右乳腺 BCDE 領域の皮膚肥厚、間質のエコーレベルの上昇、さらに、乳腺間隙を縫うような低エコー部（浮腫）を認めた。低エコー部の出現は BD に強度であった（写真右）。膿瘍を疑う限局性の病変を認めなかったため、外科的治療を断念した。

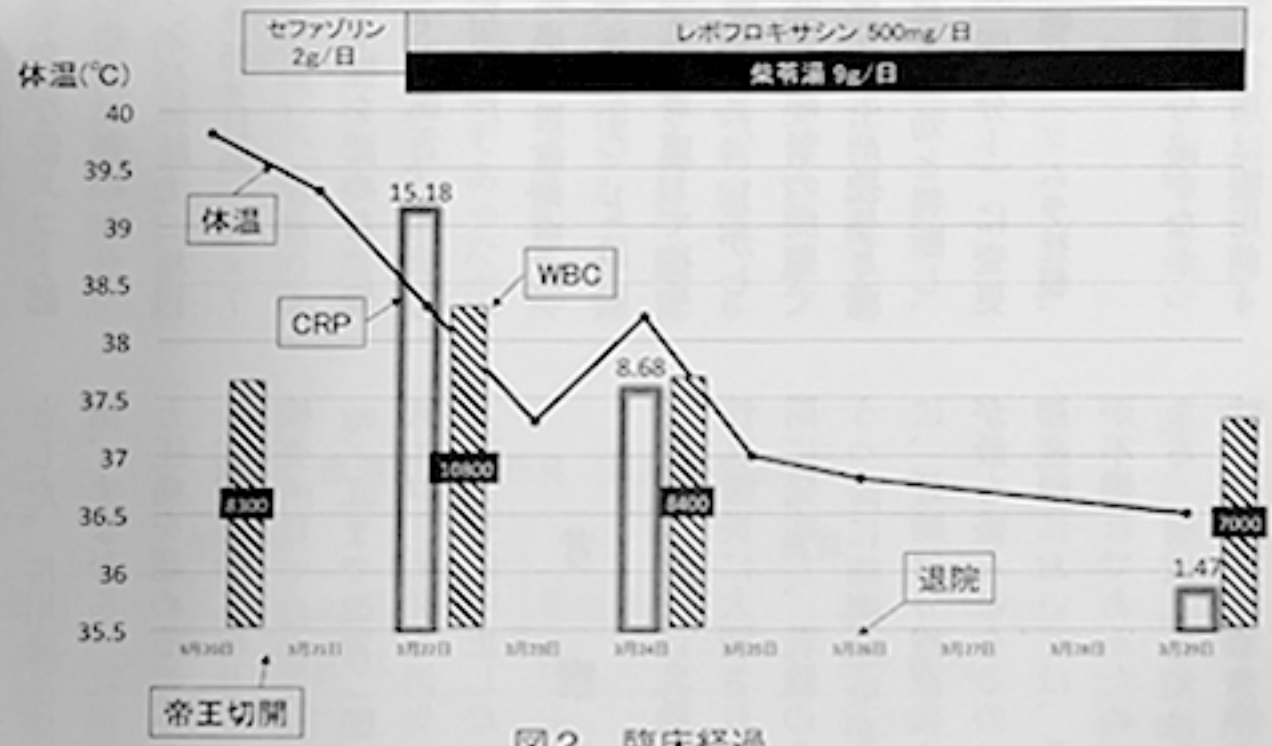

図2　臨床経過

セファゾリンからレボフロキサシンと柴苓湯の併用に変更した後、急激に改善していった。

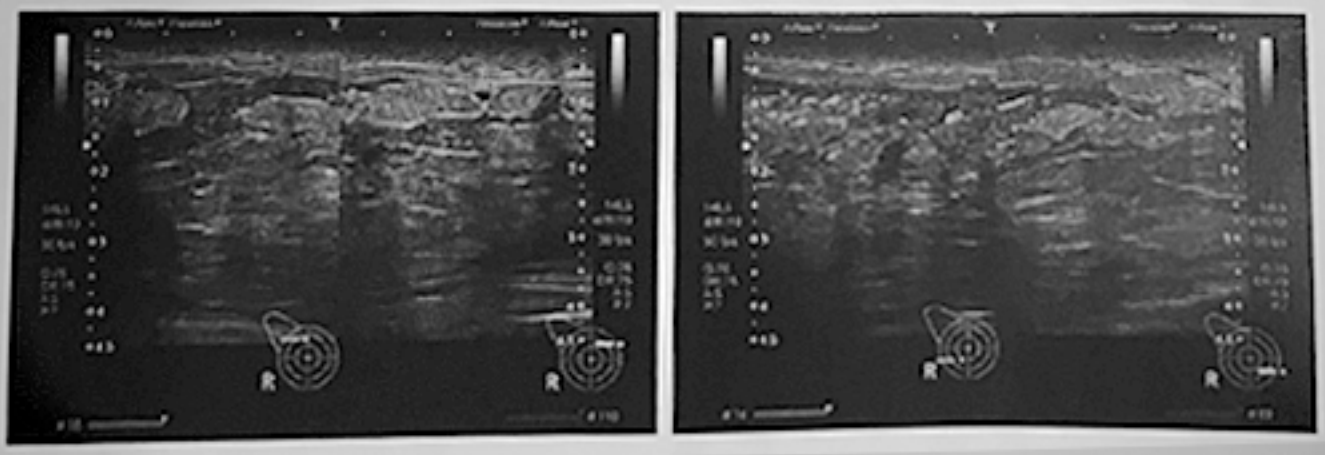

図3　内服開始後7日　乳腺エコー検査

乳腺間隙内の低エコー所見が消失。この時点で抗生剤、漢方薬ともに中止した。

化膿性乳腺炎の際には、短期間を原則に抗生剤の投与を検討するが、抗生剤治療のみで軽快することは少なく、膿瘍を形成している際は外科的に切開排膿を検討する。対症療法により一見治癒したようにみえても、乳腺炎は一度発症すると「たき火の火種」のたとえ通りに原因が残存しやすく再発傾向の高い疾患であり、難治性の経過をたどるものも少なくない。[4][5][6]

次に、漢方医学的に乳腺炎治療を考える。中国の古医書においても乳腺炎を思わせる字句が散見され、古くから治療が行われていたことが推察される。[7] 現代の論文レベルで、急性乳腺炎に対する漢方薬使用例を検討すると、葛根湯の使用経験、[8][9] 抗生剤とともに小柴胡湯を用いた報告、[10] 14例の乳腺炎に対する十味敗毒湯効果の報告[6]がある。また、産褥期乳腺膿瘍治療に黄連解毒湯・五苓散を併用した報告[11]もある。財満[12]によると、発赤、疼痛がある蜂窩織炎レベルに十味敗毒湯を、化膿しても排膿困難で、疼痛の強度のときに排膿散及湯を、同様に腫脹・疼痛が強度にかかわらず排膿が少量で、実証かつ便秘・瘀血があるときは大黄牡丹皮湯を、それぞれ使用するとの記載がある。さらに井上[13]は、六経にて処方解説をしており、太陽病期で実～中間証であれば葛根湯を、少陽病期で実証ならば大黄牡丹皮湯、中間証であれば十味敗毒湯、小柴胡湯、荊防敗毒散を用い、太陰病から少陰病であれば千金内托散、黄耆建中湯を用いるとある。なお、われわれが検索した限りにおいて、今回使用した柴苓湯の記載は見当たらなかった。

柴苓湯の原典は『世医得効方』[14]で、「傷風、傷暑、瘧を治するに大効あり」とある。本書における柴苓湯は小柴胡湯と五苓散を単に合わせるだけではなく、ここに麦門冬と地骨皮を加えたものである。「瘧」とは、高熱で発症するマラリアのこととされるが、本症例の悪寒戦慄という主訴と、弛張熱、あるいは間欠熱という熱型は、熱帯熱マラリア、すなわち、「瘧」と全く同様の急性炎症反応であったと考えられる。また、浅田宗伯は『世医得効方』で追加した2味を除いて「柴苓湯」として用いているが、彼の著した『勿誤薬室方函口訣』[15]には「此ノ方ハ小柴胡湯ノ証ニシテ、煩渇下痢スル者ヲ治ス。暑疫ニハ別シテ効アリ」と重症の急性胃腸炎、熱中症の治療剤としての記載がされている。幕末の日本にマラリアが流行したとは考えられず、原典の2味は割愛されたと考えられる。現在の保険適応にある、暑気あたり、急性胃腸炎のほか、浮腫という効能は『勿誤薬室方函口訣』によるものと判断される。

柴苓湯の薬効を現代の西洋医学的に考える。急性炎症にはケルス4徴候、あるいは、ガレノス5徴候にある浮腫（tumor）、すなわち、漢方医学的な水毒が付随することが

多い。すなわち、感染症などによる炎症には消化管壁の浮腫や口渇、小便不利、全身浮腫などの水毒が併存する。この水分代謝にはアクアポリン（aquaporin）の存在がかかわっており、皮膚にはアクアポリン3の発現が多い。柴苓湯の構成にある五苓散はアクアポリンに作用し水分調整をすることが明らかにされている。[16] さらに柴苓湯では五苓散の構成生薬のうち、沢瀉・桂枝が増量されている。沢瀉には利水作用のほかに清熱作用を有するため、[17] 先の徴候にみられる炎症性の浮腫（rumor）を軽減するばかりでなく、発熱（calor）に対する目的で増量されている可能性が考えられる。また、桂枝は微小循環改善作用、抗炎症作用を有し、[18] 増量することにより炎症性浮腫の是正をさらに強化しているものと推察される。

本症例では悪寒戦慄という太陽病傷寒の状態で始まり、発病2日目の際は、夜間高熱という往来寒熱の状態となり、しかも、腹診で胸脇苦満が明瞭で、少陽病に移行したと考えられる。さらに、この病態に加え、問診での口渇、舌候での歯痕、また、乳房視診でみられた炎症性浮腫が顕著であった。これを現代医学的に超音波検査で精査すると、乳腺間隙の低エコー部、すなわち、「水腫」の存在が認められた。所見を総合すると、傷寒の少陽病期にあり、かつ、水毒の状況にもある病態と判断された。水毒の代表的方剤は五苓散で、少陽病期の代表方剤は小柴胡湯である。この両者を同時に治療し得る方剤が柴苓湯である。以上の思考過程が本剤を選択した理由である。

結　論

急性乳腺炎に対する治療として抗生剤と柴苓湯を併用し改善した症例を経験した。他科からの紹介の際には漢方治療単独では、いまだに不信を抱かれるケースが少なくない。特に周産期という母体に危機的状況が発現しているときは、患者説明により抗生剤中断を拒否される場合がある。特に、本症例のような弛張熱・間欠熱のような熱形を認め、局所の炎症性浮腫が著明な急性乳腺炎においては、抗生剤をそのまま継続して柴苓湯などの漢方薬併用による治療が有用であると考えた。

附記　本論文の要旨は、第29回漢方治療研究会（2019年10月大阪）において発表した。

本論文に関連し、開示すべき利益相反（COI）状態にある企業・組織や団体

岸本圭永子：なし、千福貞博：講演料など（株式会社ツムラ）

文献

（1）土橋一慶：産褥性乳腺炎、良性乳腺疾患アトラス、永井書店、大阪、P109～111、2015
（2）佐藤信昭、畠山勝義：Ⅱ妊娠、分娩、産褥と乳房D　炎症性疾患の診断と治療、新女性医学大系20、中山書店、東京、P82～85、1998
（3）石川睦男、石郷岡哲郎：異常産褥の治療と管理D、乳房疾患、新女性医学大系20、中山書店、東京、P120～126、1998
（4）泉雄勝、妹尾亘明：乳腺炎、乳腺疾患、金原出版、P239～242、1993
（5）稲尾英生、平岡眞寛、黒住昌史ほか：良性疾患、乳腺疾患の臨床、金原出版、東京、P50～51、2006
（6）戸倉英之：乳腺炎に対する十味敗毒湯の治療戦略、漢方と最新治療、24、P299～303、2015
（7）矢数圭堂、松下嘉一監修：乳腺炎、漢方治療指針　第1版、緑書房、大阪、P396～397、1999
（8）木下哲郎：乳腺炎に対する葛根湯の使用経験、産婦人科漢方研究のあゆみ、32、P85～88、2015
（9）佐藤芳昭、原　桃介：乳腺炎・乳汁うっ滞性乳腺炎、日本医師会雑誌、106、P92～96、1991
（10）佐藤芳昭：乳腺炎、日本医師会雑誌、102、P41～42、1989
（11）高橋也尚、山上育子、西村淳一、他：産褥期乳腺膿瘍治療に黄連解毒湯・五苓散を併用し早期に軽快した1例、現代産婦人科65、P139～142、2016
（12）財満敬（日本東洋医学会漢方保険診療指針編集委員会編）：乳腺炎、漢方保険診療指針、日本東洋医学会、東京、P380、1986
（13）井上雅晴：すぐに役立つ産婦人科漢方療法-薬の選び方と使い方-、乳腺疾患、産婦人科の実際、56、P1049～1054、2007
（14）危亦林編：世医特効方　第2巻、京都大学貴重資料デジタルアーカイブhttps://rmda.kulib.kyoto-u.ac.jp/item/rb00000438
（15）長谷川弥人：勿誤薬室「方函」「口訣」釈義、PDD版、大阪、創元社、P477～481、2005
（16）磯濱洋一郎：利水作用とアクアポリン　漢方薬の特徴的作用を支える標的分子、産婦人科漢方研究のあゆみ、32、P1～5、2015
（17）鈴木洋：漢方のくすり辞典　第2版、医歯薬出版株式会社、東京、P309～310、1994
（18）古賀実芳：病棟でよく使う漢方薬　桂枝茯苓丸、月刊薬事、60、P483～489、2018

（1）医師：〒637-0852　兵庫県明石市朝霧台1-120-2　あさぎり病院乳腺科
（2）医師：〒530-0047　大阪府大阪市北区西天満4-6-14　センブククリニック

A Case of Perinatal Acute Purulent Mastitis Responded Remarkably to Use the Kampo Medicine Additionally

[1)]Keeko KISHIMOTO・[2)]Sadahiro SEMPUKU

[1)]Department of breast disease, Asagiri Hospital, 1120-2 Asagiridai, Akashi, Hyogo 673-0852, Japan

[2)]Sempuku Clinic, 4-6-14 Nishitenma, Kita-ku, Osaka, Osaka 530-0047, Japan

Abstract

Acute mastitis has typical clinical symptoms and local manifestations, for that reason it's generally easy to diagnosis. But if we carry out the first aid incorrectly, the situation will be worse. It makes abscess and causes recurrent inflammation. We reported a Perinatal Acute Purulent Mastitis treated by using antibiotics and the Japanese herbal medicine Saireito. Case: A 27-year-old female, 40 weeks pregnant, had a cold and a chill. She consulted to the obstetrics and gynecology department. We didn't detect the cause of the fever. However, she gave birth by cesarean section because the fetal life was in danger. After that, she noticed pain in her right breast and reddening of the skin. Then we diagnosed acute purulent mastitis. In the breast ultrasound image, we couldn't detect the abscess cavity, so we made a decision for conservative therapy. Her fever didn't go down from using the antibiotics alone, only after we added the Saireito, her fever and the blood biochemical inflammatory indicators went down quite quickly. After the 4th day of this combination therapy, she was healthily discharged.

Keywords: Acute mastitis, Perinatal period, Saireito